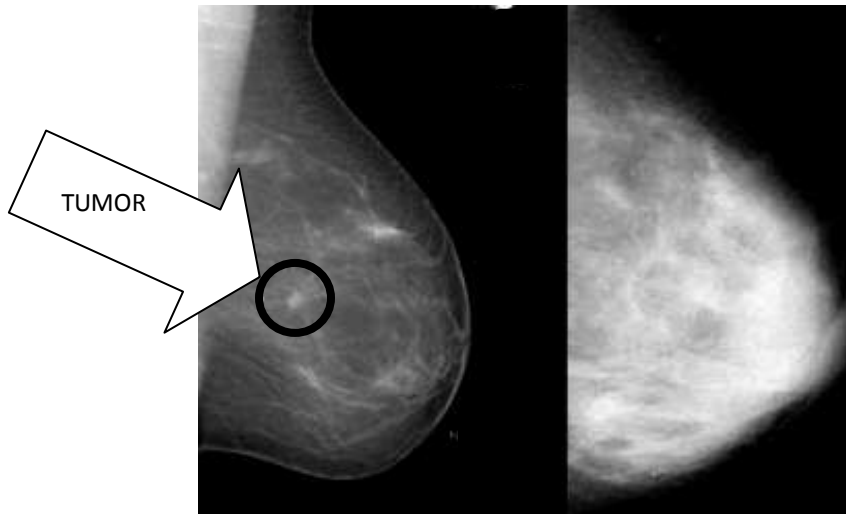


¿Qué es el tejido denso de la mama?

El tejido denso de la mama está compuesto por menos grasa y más tejido conectivo y glandular. Un radiólogo categoriza la densidad de la mama de una mujer al evaluar su mamografía. Las categorías de la densidad varían según una escala de 1 a 4 (graso a extremadamente denso). En una mamografía, el tejido denso aparece blanco y los tumores cancerosos aparecen blancos haciendo que sea casi imposible “ver” el tumor.



Mama grasa

Mama densa

La mamografía de la izquierda es de una mama grasa. Debido a que la grasa es transparente a los rayos X, produce un fondo oscuro que hace que el pequeño tumor blanco en el centro de la mama sea relativamente fácil de ver. La mamografía a la derecha muestra una mama muy densa. También tiene un cáncer casi en el mismo lugar pero es muy difícil encontrarlo.

Foto de una presentación de la Dra. Ellen Warner del Sunnybrook & Women's College Health Sciences, Toronto, Canadá.

Are
You
DENSE?
exposing the best-kept secret™

www.areyoudense.org